



# IPS CLINICA ROQUE ARMANDO LOPEZ

SEDE SAN MARCOS

NIT 900198012-3

DOCUMENTO : CC 24850813

**SOLICITUD DE PROCEDIMIENTO NRO. 19508**

NOMBRE : SOTO DE OCAMPO MARIA BERENICE

E.P.S. NUEVA EPS S.A.S CONTRIBUTIVO

FECHA: 27/05/2021

DIAGNÓSTICO : E669 OBESIDAD NO ESPECIFICADA

**PROCEDIMIENTO**

**CANTIDAD**

**OBSERVACIONES**

1


RETIRO DE OXIGENO DOMICILIARIO

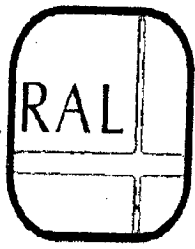
1

MARIO ANDRES QUINTANA DUQUE

Registro Médico : 126907

Firma del Paciente





# IPS CLINICA ROQUE ARMANDO LOPEZ

SEDE SAN MARCOS

NIT 900198012-3

## HISTORIA CLINICA

24850813

### HISTORIA CLINICA DE MEDICINA ESPECIALIZADA

FECHA 27/05/2021

TIPO DE VINCULACION : CONTRIBUTIVO  
 HORA INGRESO : 12:25  
 NOMBRE DEL PACIENTE : MARIA BERENICE SOTO DE OCAMPO  
 DIRECCION : CALLE 12 A NRO 4-55 BARRIO URIBE  
 DOCUM. DE IDENTIDAD : CC - 24850813 SEXO : FEMENINO  
 E.P.S. NUEVA EPS S.A.S CONTRIBUTIVO TELEFONO : 3127341473  
 F.NACIMIENTO : 09/01/1960 EDAD : 61 Años - 4 Meses - 17 Dias ESTADO CIVIL : SOLTERO(A)

#### MOTIVO DE CONSULTA:

control

#### ENFERMEDAD ACTUAL:

I DX:

1. OBESIDAD MORBIDA
2. HTA

#### TRATAMIENTO:

METOPROLOL SUCCINATO 50 MGS CAAD 12 HORAS  
 FUROSEMIDA 40 MGS CAD DIA  
 ASA 100 MGS CADA DIA  
 LOSARTAN 50 MGS CADA 12 HORAS  
 NIFEDIPINO 30 MGS CADA 12 HORAS  
 ESOMEPRAZOL 20 MGS CADA DIA

#### PARACLINICOS:

CRE:0.77 GLI:82 CT:178 TG:141  
 GASES ARTERIALES: PH:7.4 PO2: 56.8 HCO3:23  
 CRE:0.85 CH: NORMAL PCR: NEGATIVO POTASIO:4.0 SODIO:142

ESTUVO HOSPITALIZADA POR COVID-19. ADECUADA EVOLUCION POT-HX. SE PUDO RETIRRAR O2 SUPLEMENTARIO

### ANTECEDENTES PERSONALES

PATOLOGICOS : NINGUNO

HOSPITALARIOS : NINGUNO

QUIRURGICOS : NINGUNO

TOXICO-ALERG : NEG

HABITOS : NINGUNO

MEDICAMENTOSOS : NINGUNO

TRAUMATICOS : NINGUNO

INMUNIZACION : NINGUNO

AGO : M: C: G: P: A: C: V: FUM: P.F: CITOLOGIA:  
 0 0 0 0 0 0 0

### ANTECEDENTES FAMILIARES

### EXAMEN FISICO


T.A: 120/70 F.C: 88 F.R: TEMP: P.CEFALICO: TALLA(m): 1.49 PESO(Kg): 105 IMC: 47.30

E.GENERAL : SAT: 93%

CABEZA : NORMOCEFALO, PUPILAS ISOCORICAS NORMOREACTIVAS CON REFLEJOS CONSERVADOS, OIDOS PERMEABLES SIN ERITEMA PERITIMPANICO, NARIZ SIN SECRECIONES, BOCA SANA.

OJOS : PUPILAS ISOCORICAS NORMOREACTIVAS CON REFLEJOS CONSERVADOS ,

ORL : MUCOSAS HUMEDAS



**CUELLO:**  
MOVIL NO DOLOROSO, SIN MASAS NI ADENOPATIAS

**CARDIOPULMONAR:**  
CARDIOPULMONAR RUIDOS CARDIACOS RITMICOS SIN SOPLOS , NO TAQUICARDICOS, CAMPOS PULMONARES LIMPIOS SIN SOBREAgregADOS.

**ABDOMEN:**  
BLANDO, DEPRESIBLE, NO DOLOROSO A LA PALPACION, NO MASAS NI MEGALIAS, SIN SIGNOS DE IRRITACION PERITONEAL, PERISTALTISMO PRESENTE.

**EXTREMIDADES:**  
SIN EDEMAS

**GENITOURINARIO/MAMAS/ANO/RECTO:**  
SIN ALTERACIONES

**OSTEOMUSCULAR:**  
SIN EDEMA, CON ADECUADO LLENADO CAPILAR Y PERFUSION DISTAL

**PIEL Y FANERAS:**  
INTEGRA, SIN ALTERACIONES

**NEUROLOGICO:**  
SIN DEFICIT O SIGNOS DE FOCALIZACION

**MENTAL:**  
SIN ALTERACIONES EVIDENTES

### IMPRESION DIAGNOSTICA

C. EXTERNA :13-ENFERMEDAD GENERAL

FINALIDAD :10-NO APLICA

TIPO DX:3-CONFIRMADO REPETIDO

DX PRINCIPAL : E669 - OBESIDAD NO ESPECIFICADA

DX RELACIONADO 1 : -

DX RELACIONADO 2 : -

DX RELACIONADO 3 : -

### PLAN DE MANEJO

FORMULACION:

ORLISTAT 120 MGS CADA 8 HORAS (MIPRES POR 3 MESES)

MEDIDAS COMPLEMENTARIAS

PACIENTE ENVIADA A CONTROL POST-HX POR COVID-19 ADECUADA EVOLUCION POST- HX. YA PUEDE RETIRARSE O2 DOMICILIARIO. POR LA OBESIDAD MORBIDA QUE NO MEJORA CON MEDIAS NO FARMACOLOGICAS SE INDICA USO DE ORLISTAT

PARACLINICOS:

RETIRO DE O2 DOMICILIARIO

CITA EN 3 MESES

MARIO ANDRES QUINTANA DUQUE  
Registro Médico : 126907